

perros de zonas de La Vera, Lugo y Ourense, respectivamente (Lebon *et al.*, 2019). Todos estos datos son claramente indicativos de la expansión y aumento de la prevalencia de la thelaziosis en los perros de España. Por su parte, los primeros casos de thelaziosis felina fueron detectados en el año 2012 en España. La prevalencia en gatos se establece en un 20 % en las zonas de estudio (Marino *et al.*, 2015).

La thelaziosis es una enfermedad estacional, ya que depende de la presencia y densidad de los vectores. Así, la mayor parte de las infestaciones se producen en verano, y el periodo de infestación en España generalmente ocurre entre mayo-noviembre. Como su periodo de prepatencia es de alrededor de 1 mes, no es raro observar enfermedad también en invierno.

Cuadro clínico y diagnóstico

La thelaziosis puede ser asintomática, pero también se pueden observar signos clínicos oculares debido a la presencia de los vermes adultos y larvas en los ojos y a que el gusano tiene una cutícula estriada irritante alrededor de toda su superficie corporal. Estos signos clínicos, en perros, gatos y personas, varían desde una intensidad leve (lagrimeo, descarga ocular, epifora y blefarospasmo) hasta grave (conjuntivitis, queratitis, opacidad corneal y úlceras corneales) (figuras 6 y 7). La condición puede ser uni o bilateral. Las infecciones bacterianas son posibles y la queratoconjuntivitis puede rápidamente convertirse en grave y purulenta. De manera excepcional, estos vermes se pueden localizar intraocularmente.

En animales que no tienen signos clínicos, el diagnóstico es muchas veces casual. Cuando hay cuadro clínico, el diagnóstico se basa en la historia clínica y en la visualización de los parásitos en la conjuntiva, saco conjuntival y debajo del tercer párpado, o bien sobre la córnea si la infestación ya es considerable. Se puede ayudar de un bastoncillo estéril y también se aconseja la instilación de una gota de colirio anestésico sobre el ojo, que permite realizar un mejor examen clínico pero, además, favorece la salida hacia la superficie ocular de los gusanos.

Tratamiento y prevención

El tratamiento de la thelaziosis se basa en la extracción directa de los gusanos desde los ojos tras la aplicación de anestesia local, aunque a veces se necesita sedación. Además, está indicado el uso de antihelmínticos para matar los vermes adultos y larvas que puedan quedar. En caso de infecciones bacterianas, se administran colirios con antibióticos o, cuando se requieran, otros tratamientos de sostén.

Con relación a los antihelmínticos, actualmente la administración de moxidectina en *spot-on* y la milbemicina oxima oral han demostrado ser eficaces.

Debido a su carácter zoonótico y al cuadro clínico que produce, la prevención de la thelaziosis es importante. Es aconsejable que los perros y gatos que vivan en zonas endémicas estén controlados con antihelmínticos de manera preventiva, principalmente durante la época de actividad de las moscas. Además, hay que tener en cuenta que los animales están sometidos a continuas reinfestaciones en épocas de actividad de estos dípteros. El uso de repelentes para las moscas podría ser también considerado pero, a día de hoy, no existe información que demuestre su eficacia para prevenir la infestación. Actualmente, la milbemicina oxima de NexGuard Spectra ha demostrado eficacia preventiva y ha obtenido el registro de prevención de la thelaziosis canina en administración mensual y es, de momento, el único antiparasitario registrado con esta indicación de prevención.

Estudio clínico

A continuación se describe un estudio sobre la prevención de la thelaziosis ocular canina (*Thelazia calliopaeda*) con una combinación de milbemicina oxima y afoxolaner (NexGuard Spectra) en áreas endémicas de Francia y España (Lebon *et al.*, 2019).

Metodología

Se trata de un estudio multicéntrico de seis meses de duración en el que se incluyeron 79 perros domésticos de áreas endémicas de thelaziosis. Este estudio es de gran interés para los veterinarios españoles ya que intervinieron tres clínicas de España, además de tres de Francia. Las clínicas españolas participantes, situadas en

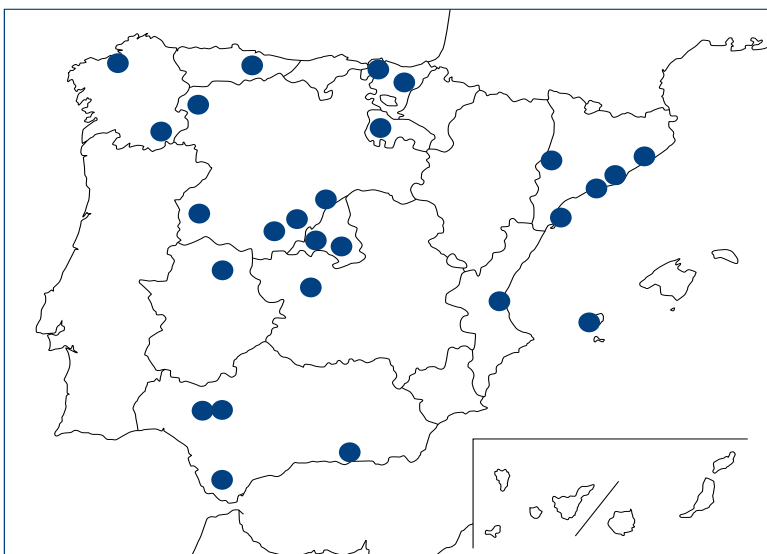


Figura 5. Áreas geográficas donde se han reportado casos de thelaziosis canina y/o felina. Datos obtenidos por el Grupo de investigación de la Prof. Guadalupe Miró de la Facultad de Veterinaria de Madrid y presentados en el Congreso de AVEPA-SEVC (Granada, 2016).

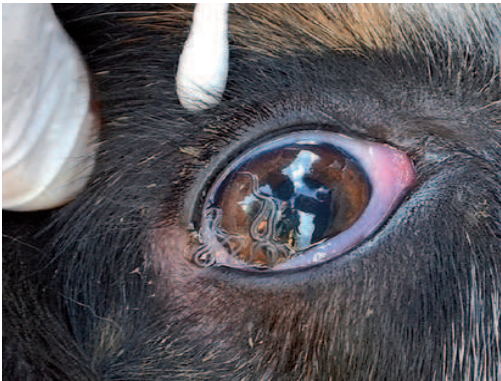

Figura 6. Perro con una infestación masiva por *Thelazia*. Imagen cortesía de Domenico Otranto.

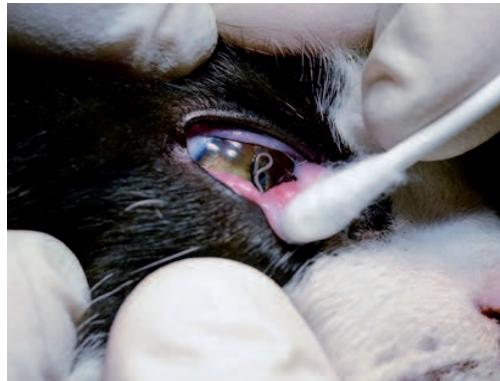

Figura 7. Gato con *Thelazia*. Imagen cortesía de Domenico Otranto.

zonas con prevalencia importante de thelaziosis, fueron:

- Clínica Veterinaria Bazaga, de Navalmoral de la Mata, en Cáceres.
- Hospital Veterinario Abros, de Orense.
- Clínica Veterinaria Canis, de Monforte, en Lugo.

Para ser incluidos en el estudio, los perros tenían que ser negativos a *Thelazia* pero tenían que tener una historia de infecciones por *Thelazia* previas durante los últimos 2 años. Estos perros fueron asignados aleatoriamente en dos grupos:

- Grupo 1 (control negativo): 42 perros tratados mensualmente seis veces con NexGard como producto placebo.
- Grupo 2 (grupo tratado): 37 perros tratados mensualmente seis veces con NexGard Spectra.

Los perros fueron examinados mensualmente para valorar los signos clínicos de thelaziosis y la presencia de gusanos en los ojos.

El primer criterio de eficacia se basó en la presencia de gusanos en los ojos, y el segundo criterio en la aparición de signos clínicos.

Si en un perro se confirmaba la presencia de nematodos, se procedía a un lavado con solución salina para recuperar los parásitos y contarlos. Además, estos perros eran retirados del estudio y tratados adecuadamente. Los parásitos recuperados se mantuvieron en alcohol al 70 % para la consiguiente identificación morfológica.

Resultados

En cuanto a la eficacia preventiva, NexGard Spectra proporcionó un 100 % de eficacia preventiva frente a la infección por *T. callipaeda*, ya que todos los perros tratados con este producto (37/37) permanecieron negativos durante todo el estudio.

Por el contrario, el 57,1 % (24/42) de los perros del grupo control negativo adquirieron la infección durante el estudio. Todos los vermes extraídos eran de la especie *T. callipaeda* (figura 8).

En cuanto a los signos clínicos, todas las infecciones

por *Thelazia*, que ocurrieron en el grupo control, estuvieron asociadas a signos oculares. Los más frecuentemente observados fueron: conjuntivitis (74 %), epífora (70 %), prurito (35 %), exudado purulento (33 %) y blefaroespasma (20 %).

Además, como ya se ha comentado al principio, aunque no fue objeto del estudio, dado que todos los perros fueron negativos a *Thelazia* al comienzo del mismo, el número de infecciones observadas en los perros del grupo control a lo largo de los seis meses de estudio permitió estimar la tasa de incidencia de esta enfermedad durante ese tiempo. En total, la tasa de incidencia fue del 57,1 %. En lo referente a España, la incidencia fue del 59,1 %: un 71,4 % en la clínica situada en Navalmoral de la Mata, 20 % en la de Orense y un 70 % en la de Lugo.

La milbemicina oxima de NexGard Spectra ha demostrado eficacia preventiva y ha obtenido el registro de prevención de la thelaziosis canina en administración mensual.

Conclusión

En este estudio clínico de campo, la administración mensual de NexGard Spectra demostró un 100 % de eficacia preventiva frente a *Thelazia callipaeda* en áreas altamente endémicas. Así, la combinación afoxolaner y milbemicina oxima puede ser considerada como una medida adicional para limitar la distribución de la thelaziosis ocular canina.

La thelaziosis como zoonosis

La thelaziosis como enfermedad zoonótica es un hecho nada despreciable. Tanto es así que en los países asiáticos la thelaziosis humana se considera una

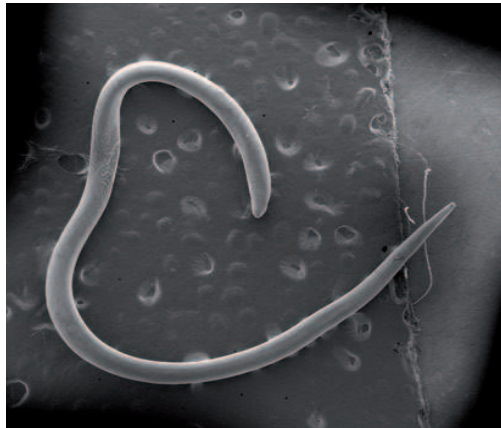


Figura 8. Imagen de *T. callipaeda* hembra con microscopía electrónica.

enfermedad zoonótica desatendida debido al gran número de casos detectados entre la gente que vive en áreas rurales y pobres. En Europa, los casos de thelaziosis humana han sido descritos principalmente en Italia, Francia y España, aunque otros países también notifican poco a poco nuevos casos.

Las personas pueden verse afectadas por varias especies de *Thelazia*, entre las que se encuentra *T. callipaeda* que, como se ha comentado, se transmite de manera indirecta a través de las moscas.

En España, el primer caso se detectó en 2011 en una adolescente de 17 años en Cáceres (Fuentes *et al.*, 2012). Desde entonces existen más casos publicados, como por ejemplo otro caso en Galicia en el año 2013 (Gómez-Couso *et al.*, 2013), un caso en El Bierzo (León) en el año 2015 (López *et al.*, 2015) y, recientemente, dos casos más en Orense (Guitián *et al.*, 2019).

Los síntomas que puede producir esta parasitosis en las personas son lagrimeo, picor, sensación de cuerpo extraño, secreción acuosa y fotofobia. Por todo ello, se debe tener en cuenta la thelaziosis humana en el diagnóstico diferencial de conjuntivitis, lagrimeo ocular y úlceras corneales.

Conclusión

La thelaziosis es un claro ejemplo de enfermedad emergente en Europa y en otras partes del mundo, y España es un país donde la enfermedad se está extendiendo de manera significativa.

Produce una enfermedad ocular cuyos signos clínicos pueden ser más o menos graves; además, la presencia de los gusanos en los ojos de los animales resulta desagradable para los propietarios, pero lo más importante es destacar su importancia como zoonosis muy prevalente en algunas zonas del mundo.

NexGard Spectra amplía su espectro de acción

La eficacia preventiva de NexGard Spectra frente a la thelaziosis aporta una nueva herramienta a los veterinarios clínicos en la lucha contra esta enfermedad.

Esta nueva indicación amplía aún más el espectro de parásitos frente a los que actúa NexGard Spectra, que trata parásitos externos, como las pulgas (*Ctenocephalides felis* y *C. canis*), garrapatas

(*Rhipicephalus sanguineus*, *Dermacentor reticulatus*, *Ixodes ricinus* e *I. hexagonus*) y ácaros (*Demodex canis* y *Sarcoptes scabiei*), al mismo tiempo que trata las infestaciones por nematodos gastrointestinales (*Toxocara canis*, *Toxascaris leonina* y *Ancylostoma tubaeforme*) y previene importantes enfermedades emergentes caninas, como la dirofilariosis, thelaziosis y angiostrongilosis.

Fuentes de información

Buegnet F, Halos L, Guillot J. Textbook of Clinical Parasitology in dogs and cats. Servet editorial - Grupo Asís Biomedica, S.L., 2018.

Lorena Pérez Fernández. Claves para conocer mejor la thelaziosis, una enfermedad parasitaria emergente. Argos, número especial, enero 2016.

Citas referenciadas en el texto

Gómez-Couso HA-ME, Gómez-Rial MA, Cid-Lama A. Human thelaziosis in Galicia (northwest Spain): report of a clinical case. SOCEPA Congress, Gran Canaria, Spain; 2013. Isabel Fuentes, Isaiás Montes, Jose M. Saugar, Stefania Latrofa, Teresa Gárate, and Domenico Otranto. Thelaziosis in Humans, a Zoonotic Infection, Spain, 2011 Emerging Infectious Diseases, 2012;18:12.

Jorge Guitián Deltell, Sofía Rodríguez Calderón, María Isabel Paz Vidal, Margarita de La Fuente Iglesias. A propósito de dos casos de thelaziosis ocular humana. Rev Esp Quimioter 2019;32(3): 286-287.

Lebon W *et al.* Prevention of canine ocular thelaziosis (*Thelazia callipaeda*) with a combination of milbemycin oxime and afoxolaner (Nexgard Spectra) in endemic areas in France and Spain. Parasite, 2019;26:1.

López Medrano R, Guerra Calleja G, Díez Morrondo C, Panadero Fontán R. Thelaziosis ocular, una zoonosis emergente en España. Med Clin (Barc). 2015; 145:317-318. Marino V *et al.* Detection of *Thelazia callipaeda* in *Phortica variegata* and spread of canine thelaziosis to new areas in Spain. Parasites & Vectors, 2018;11:195.

Marino V, Montoya A, Checa R, Gálvez R, Miró G. Actualización sobre la dispersión de la infección por *Thelazia callipaeda* en España. XIX Congreso de la Sociedad Española de Parasitología (SOCEPA). Vitoria, 2015, 23-25 Julio (póster).

Miró G *et al.* *Thelazia callipaeda*: infection in dogs: a new parasite for Spain Parasites & Vectors, 2011; 4:148.

Valentina Marino, Ana Montoya, Roció Checa, Rosa Gálvez, Guadalupe Miró. Situación de la thelaziosis en España: ¿Qué ha pasado en los últimos 5 años?. X Southern European Veterinary Conference, 51 Congreso Nacional AVEPA. Granada, 2016.